PODODERMATITE ASSÉPTICA DIFUSA EM EQUINO: RELATO DE CASO

MEDINA, Bruno Perdomo[1]
STRICKLER, Davi Stoll
COSTA, Natália Faresin Mozzaquatro[1]
VAZ, Nicolle Cardoso[1]*
GRIEBELER, Adriane
ROSSATO, Andressa
CORADINI, Márcia
OTTE, Marina
SIMÕES, Michele da Rosa Scholant[2]
DA ROSA, Loreane Rosa[2]
BIANCHI, Eloisa[2]

RESUMO: Quando aborda-se as patologias do aparelho locomotor dos equinos, a laminite assume destaque por ser uma das mais incidentes. Trata-se de uma inflamação nas lâminas do casco, uma doença perivascular que se manifesta por uma diminuição na perfusão capilar no interior do casco, quantidades significativas de desvios arteriovenosos, necrose isquêmica das lâminas e dor, podendo levar a um grau de rotação ou afundamento da terceira falange, dependendo das lesões causadas. O presente artigo tem como objetivo relatar um caso clínico de laminite de um equino fêmea do Haras Estrela do Sul - Aceguá RS, demonstrando sua evolução e a relação do tratamento efetuado com a literatura. Após relatos de diarreias profusas e fétidas, o animal foi diagnosticado com laminite. Fez-se tratamento com antibiótico a base de Sulfadoxina e Trimetropin (15mg/kg), Gentamicina (6.6mg/kg), anti inflamatórios não esteroidais: Flunixin Meglumine (1.1mg/kg) e Firocoxib (0.1mg/kg). Utilizou-se também Sedacol (150ml), Ácido acetilsalicílico (25mg/kg), Isoxsuprine (1.2mg/kg) (maleabilidade das hemácias), Carvão Ativado, Pré e probiótico, Omeprazol (1.5mg/kg) e Ripercol-L(oral), sendo o último com doses indicadas para o aumento da imunidade. A hidratação foi realizada com Ringer Lactato, Cloreto de Sódio e Soro polivitamínico. Como terapia complementar, utilizou-se acupuntura, crioterapia nos membros anteriores 2 vezes ao dia e alimentação com feno e uso de ferraduras especiais. Com exceção da crioterapia, que conforme citada por Mikail (2006), é sugerida na fase aguda de laminite e deve ser feita por no mínimo 24 horas ininterruptas, a terapia efetuada está em conformidade com a literatura, trazendo bons resultados. Sabe-se que mecanismos isquêmicos, metabólicos e inflamatórios estão ligados ao desenvolvimento das lesões, porém a falta de conhecimento total em relação a fisiopatologia da laminite e seus eventos complexos, faz com que os tratamentos sejam realizados da forma que parecer mais certo, pois apesar de haver diversos tratamentos propostos, alguns ainda não são comprovadamente eficazes.

Palavras-chave: laminite; pododermatite asséptica difusa; inflamação dos tecidos lamelares.

ABSTRACT: When discussing pathologies of the locomotor system in horses, laminitis stands out as one of the most common. It is an inflammation of the hoof laminae, a perivascular disease that is manifested by a decrease in capillary perfusion within the hoof, significant amounts of arteriovenous shunts, ischemic necrosis of the laminae and pain, which can lead to a degree of rotation or sinking. of the third phalanx, depending on the injuries caused. The present article aims to report a clinical case of laminitis in a female horse at Haras Estrela do Sul - Aceguá RS, demonstrating its evolution and the relationship between the treatment carried out and the literature. After reports of profuse and foul-smelling diarrhea, the animal was diagnosed with laminitis. Treatment was carried out with antibiotics based on Sulfadoxine and Trimetropin (15mg/kg), Gentamicin (6.6mg/kg), non-steroidal anti-inflammatory drugs: Flunixin Meglumine (1.1mg/kg) and Firocoxib (0.1mg/kg). Sedacol (150ml), Acetylsalicylic acid (25mg/kg), Isoxsuprine (1.2mg/kg) (red blood cell malleability), Activated Charcoal, Pre and probiotic, Omeprazole (1.5mg/kg) and Ripercol-L (oral) were also used.), the latter with doses indicated for increasing immunity. Hydration was carried out with Ringer's Lactate, Sodium Chloride and Multivitamin Serum. As complementary therapy, acupuncture, cryotherapy on the forelimbs twice a day, hay feeding and the use of special horseshoes were used. With the exception of cryotherapy, which, as mentioned by Mikail (2006), is suggested in the acute phase of laminitis and must be carried out for at least 24 uninterrupted hours, the therapy carried out is in accordance with the literature, bringing good results. It is known

[1] Discentes do Curso Medicina Veterinária, Nível IV 2024/1- Faculdade IDEAU – Bagé/RS.
[2] Docentes do Curso Medicina Veterinária, Nível IV 2024/1 - Faculdade IDEAU – Bagé/RS.
*E-mail para contato: nicollecardosov@gmail.com

that ischemic, metabolic and inflammatory mechanisms are linked to the development of lesions, however the lack of total knowledge regarding the pathophysiology of laminitis and its complex events means that treatments are carried out in the way that seems most appropriate, because despite Although there are several proposed treatments, some are not yet proven to be effective.

Keywords: laminitis; diffuse aseptic pododermatitis; inflammation of lamellar tissues.

1 INTRODUÇÃO

O Brasil tem um dos maiores rebanhos de equinos (Equus caballus) no mundo, com aproximadamente 5,7 milhões de animais. O setor movimenta R$30 bilhões, segundo a Organização das Nações Unidas para a Agricultura e Alimentação, ocupando um espaço cada vez maior no agronegócio.

Os membros do equino, quando comparados aos de outras espécies, possuem estruturas anatômicas especializadas para proporcionar uma locomoção de forma eficiente e dispensando pouca energia. Dessa forma se faz importante o conhecimento de patologias que envolvem os cascos de equinos, pois ocorrem comumente, principalmente em membros anteriores.

Quando aborda-se as patologias do aparelho locomotor dos equinos, a laminite assume destaque por ser uma das mais incidentes. Trata-se de uma inflamação nas lâminas do casco, uma doença perivascular que se manifesta por uma diminuição na perfusão capilar no interior do casco, quantidades significativas de desvios arteriovenosos, necrose isquêmica das lâminas e dor, podendo levar a um grau de rotação ou afundamento da terceira falange, dependendo das lesões causadas. O presente artigo tem como objetivo relatar um caso clínico de laminite de um equino de Haras da cidade de Aceguá RS, demonstrando sua evolução e a relação do tratamento efetuado com a literatura.

2 DESENVOLVIMENTO

2.1 Referencial Teórico

2.1.1 Anatomia do membro distal

Os ossos digitais do membro anterior do equino estão reduzidos somente a um dedo. Assim sendo formados em falange proximal, média, distal e três ossos sesamóides (dois proximais e um distal - navicular) (KONIG, LIEBICH, 2002).

Figura 1. Ossos e cartilagens distais do equino. FP: Falange proximal; FM: Falange média; FD:

Falange distal; SD: Sesamóide distal CC: Cartilagem colateral. Vista dorsal à esquerda e palmar a direita.

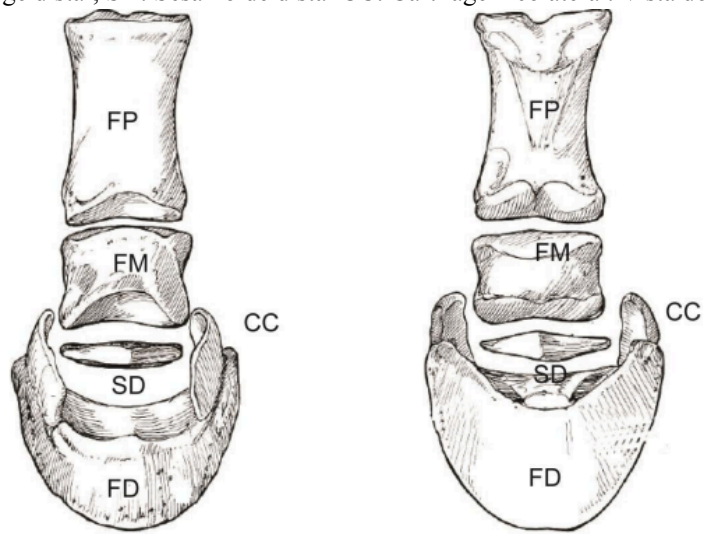

Fonte: Modificado de KAINER and MCCRACKEN (1998)

A falange proximal apresenta a forma de um cilindro comprimido no sentido dorso palmar, na qual a base proximal é mais forte em comparação com a cabeça distal. Na superfície palmar, observam-se linhas nessa falange – o trígono da falange proximal (KONIG, LIEBICH, 2002).

A falange média assemelha-se à proximal. A superfície articular dorsal encaixa-se na área curva da superfície articular distal da falange proximal e divide-se, através de uma crista sagital, em duas fossas (KONIG, LIEBICH, 2002).

A falange distal apresenta uma cartilagem ungueal de cada lado e o osso sesamóide distal posicionado em sentido proximal e palmar. Diferenciam-se uma superfície parietal, uma solear e uma face articular, uma margem solear, no encontro entre as superfícies da parede e da sola, e uma margem coronal, que contorna as superfícies articulares da parede (KONIG, LIEBICH, 2002).

Dois ossos sesamóides estão presentes na extremidade proximal da articulação da falange proximal. Eles são triangulares, em forma piramidal, e estão em conexão entre si e com a falange proximal através de ligamentos. A face dorsal encaixa-se com a sua superfície côncava na cavidade da articulação da falange proximal. Na face abaxial, o ligamento sesamóide proximal bifurca-se nos ramos extensores lateral e medial que se inserem no tendão do músculo extensor digital comum (KONIG, LIEBICH, 2002).

O osso sesamóide distal ou osso navicular apresenta sua margem distal convexa unida firmemente à falange distal através de um ligamento. Em sentido palmar, sua superfície dorsal articula-se com essa falange. A margem proximal é linear, e a superfície palmar serve como

superfície de deslizamento ao tendão do músculo flexor digital profundo (KONIG, LIEBICH, 2002).

A cartilagem ungueal é par e representa uma lâmina cartilaginosa fibrosa, na qual podem ser diferenciados um longo ângulo proximal e distal, e um curto ângulo dorsal e palmar. A lâmina contém uma face convexa abaxial e uma face côncava axial. A cartilagem é unida aos processos lateral e medial. Em sentido palmar, ela eleva-se livremente sobre a falange distal. A metade distal posiciona-se diante da cápsula articular; a metade proximal sobrepõe-se à margem coronal da cápsula e alcança a metade da falange média (KONIG, LIEBICH, 2002).

2.1.2. Anexos cutâneos

O casco está dividido em três partes: parede, sola e ranilha. A parede (ou muralha) é dividida em regiões distintas contíguas, sendo elas pinça, quartos e talões (Figura 2) (BUDRAS et al., 2009).

A face externa do casco é convexa de um lado ao outro e inclina-se obliquamente de borda a borda. Na frente, tem um ângulo de inclinação de 50º para o membro torácico e 55º no membro pélvico. Nos lados do casco, o ângulo aumenta gradativamente até chegar em 100% nos talões (KAINER, 2011).

A face interna do casco é côncava transversalmente e sustenta em torno de 600 lamelas epidérmicas primárias finas, que se estendem do sulco coronário até a borda basal da parede; Cada lamela sustenta mais de 100 lamelas secundárias, dispostas em seção transversal, mantendo o casco e o cório unidos. As lamelas secundárias são contínuas na face interna das barras e se encaixam com as lamelas correspondentes do cório lamelar (KAINER, 2011).

Figura 2. Corte transversal do casco do equino com a superfície interna da sola.

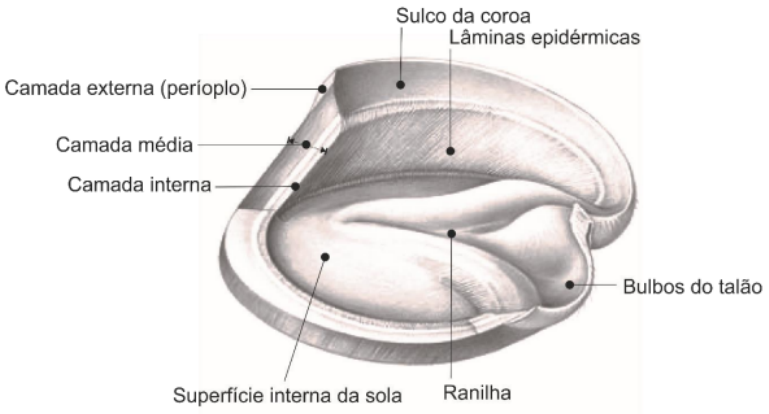

Fonte: www.ablaimport.com.br/blog/anatomiadocasco.html

A sola é a maior parte da superfície plantar do casco (Figura 3). Sua função não é suportar o peso, por isso deve ser côncava. Encontra-se fixada nela, está grande parte da superfície palmar da terceira falange. Toda a face palmar do membro entre a pinça e a ranilha é coberta por ela, contemplando as barras. É denominada linha branca, a estreita marca branca, onde a margem externa da sola encontra a margem interna da muralha, essa linha é importante para o ferrageamento (PARKS, 2003), pois é um parâmetro para o ferrador. A sola contém aproximadamente 33% a mais de água que a muralha e é, portanto, menos densa e resistente que a parede. Duas bordas a compõem: uma côncava e uma convexa. A convexa se une à parede por meio da linha branca. Uma crista está localizada no meio correspondente aos sulcos laterais da ranilha, na borda côncava da sola (BAXTER et al., 2011).

Figura 3. Casco do equino - Vista palmar

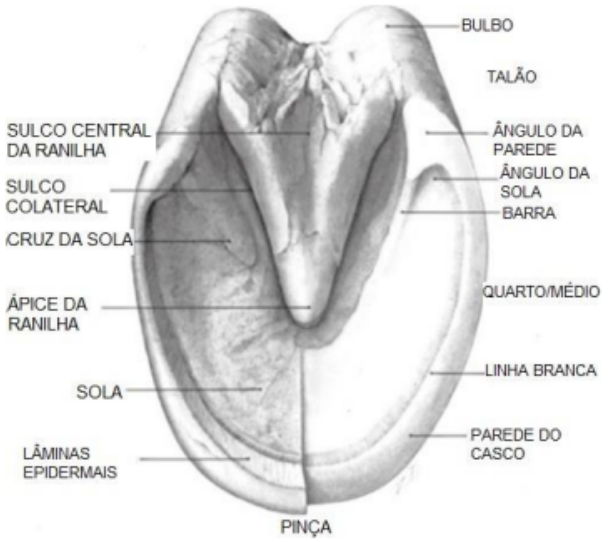

Fonte: www.ablaimport.com.br/blog/anatomiadocasco.html

2.1.3 Tecido laminar

A superfície da falange distal (Figura 4) é aderida à porção interna do casco através de um tecido conjuntivo especializado: Tecido laminar (LIPPI, 2008).

O tecido laminar é constituído por duas camadas principais: as lamelas epidérmicas (camada externa) e as lamelas dérmicas (camada interna). O tecido laminar está disposto em forma sinuosa, sendo constituído por lamelas primárias e secundárias, para aumentar a superfície de adesão entre elas (LIPPI, 2008). Essa disposição pode ser verificada no microscópio (Figura 5).

Figura 4. Casco de um cavalo, com a área do tecido laminar (TL) entre a superfície de falange distal (FD) e a parede interna do casco (PIC).

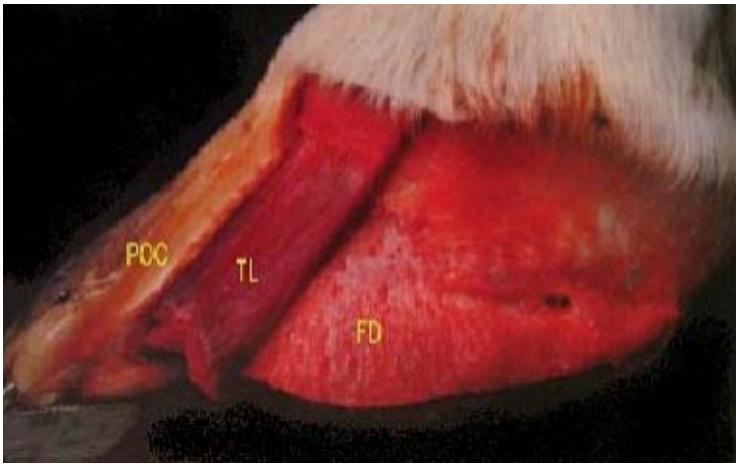

Fonte: Adaptação Antônio M Cruz (2007)

Figura 5. Imagem microscópica do tecido laminar.

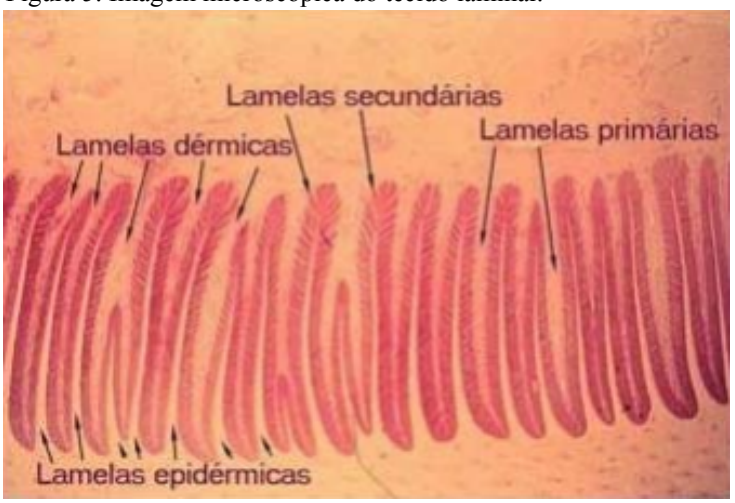

Fonte: Adaptação Antônio M Cruz (2007)

2.1.4 Fisiopatogenia da laminite

A laminite é definida como uma afecção podal e sua principal característica é a perda na integridade das conexões entre as lâminas dérmicas e epidérmicas, ocorrendo uma desestruturação do tecido laminar e consequente deslocamento e/ou rotação da falange distal e que mesmo apresentando uma forte conexão, é um tecido sensível a doenças sistêmicas (LEISE, 2018). Ocorre uma sequência de eventos complexos, que resultam em diferentes graus de quebra da interdigitação entre as lâminas, culminando na rotação ou no deslocamento distal da terceira falange (MIKAIL, PEDRO, 2006). Desta forma, a laminite é caracterizada pela inflamação das lâminas dérmicas e epidérmicas do casco, frequentemente secundária de uma causa principal (RODRIGUES et al., 2020).

2.1.5 Fatores predisponentes

Atualmente as principais formas de laminite são a relacionada à sepse, a endocrinopatia, síndromes metabólicas, e a de sobrecarga mecânica (COTA, 2021.).

A laminite aguda pode ser consequência grave de inúmeras causas de sepse em equinos. A sepse é um estado de inflamação sistêmica associada a uma infecção evidente. Em equinos, ela decorre de diversas circunstâncias como metrite, pleuro e broncopneumonia e de disbiose ou condições desvitalizantes no trato gastrointestinal (TGI), que pode ser duodenite/jejunite proximal, enterocolite, sobrecarga de grão e obstruções estrangulantes (COTA, 2021). Nesses casos, geralmente há perda da camada intestinal protetora, permitindo que ocorra a absorção de toxinas pela mucosa. Apesar da laminite ser uma das complicações mais significativas dessas causas, sua incidência não é ainda bem conhecida.

A laminite associada a quadros sépticos, pode ocorrer dias após o início da doença primária. Geralmente observa-se um aumento da frequência cardíaca, mesmo com a resolução do quadro inicial. Pode haver elevação da temperatura da muralha dos cascos e o pulso latejante da artéria digital palmar precedentemente ou concomitantemente com a claudicação. Comumente há incidência nos membros torácicos, mas os quatro membros podem ser acometidos. O início da claudicação ocorre frequentemente de forma aguda e óbvia (HUNT, 1993).

Já em relação à endocrinopatia, classifica-se os casos de laminite em que a origem está mais fortemente associada a uma endocrinopatia subjacente, como a resistência à insulina (RI) decorrente da síndrome metabólica equina, influência de corticosteróides e síndrome de Cushing (Johnson et al., 2010).

Segundo a leitura do autor NICOLETTI et al., 2000, há muitos fatores que podem causar o quadro de laminite, atentando-se sempre à possibilidades de ocorrências como desequilíbrio hormonal, alterações tróficas da falange distal e hipertensão arterial digital.

> "Nestes casos doses excessivas e tratamento prolongado com corticosteróides, em especial a dexametasona, ou o uso de derivados da fenilbutazona nas mesmas condições, podem predispor ao desencadeamento de laminite. Estudos dos efeitos dos esteróides exógenos aumentam a resposta dos vasos digitais aos níveis circulantes de catecolaminas, produzindo também um efeito mineralocorticoide, que teoricamente poderia predispor ou agravar a ocorrência de edema na região".

Em dietas ricas em carboidratos, há a diminuição do pH do ceco, lise de bactérias gram negativas e liberação de endotoxinas, absorvidas pela mucosa do ceco alcançando a corrente

sanguínea e podendo causar laminite (NICOLETTI et al., 2000). Na digestão de grãos, há o fornecimento de histidina, que, quando convertida em histamina, altera a vascularização do dígito (BUSCH, 2009)

2.1.6 Sinais Clínicos

A laminite aguda é caracterizada pelo aparecimento dos sinais clínicos dos quais incluem claudicação, dor na região da pinça do casco, depressão, anorexia, alternância de apoio dos membros, relutância em se mover, aumento do pulso digital arterial à palpação e aumento da temperatura da parede do casco e banda coronária. Em alguns casos pode haver a presença de ansiedade, tremores musculares, aumento da frequência respiratória e elevação da temperatura retal (STASHAK, 2006).

Na fase aguda ela é reconhecida pelo início repentino dos sintomas que podem afetar ambos os membros torácicos ou os quatros membros, com sinais de locomoção lentos e difíceis por conta da dor. Quando os membros torácicos são afetados o cavalo desenvolve uma atitude antiálgica patognomônica, ficando em uma posição parecida com esta “sentado” fazendo com que ele force a região dos músculos dorsais e abdominais (THOMASSIAN, A. et al., 2000).

Já na laminite crônica, os sinais citados anteriormente continuam e há o início do primeiro sinal de deslocamento da falange distal dentro da cápsula do casco. Conformação anormal do membro, com concavidade da parede dorsal do casco e convergência dorsal dos anéis da parede do casco também são observados (STASHAK, 2006).

Segundo o autor THOMASSIAN, A. et al., 2000, A laminite crônica surge da evolução da laminite aguda, isso ocorre quando a laminite aguda não é tratada ou quando o tratamento começou muito tarde, ou, ainda quando o tratamento se mostrou ineficiente. Ela se inicia quando se começa a rotação da falange distal ou quando o animal está a mais de 48 horas com dores intensa e contínua. Durante essa fase, a dor causada pela necrose isquêmica pode diminuir tornando a claudicação mais leve. De vez em quando, em alguns casos crônicos de laminite podem tornar-se agudos, agravando os sinais clínicos locais e sistêmicos.

Devido às mudanças na microcirculação do pé, especialmente na banda coronária, onde a diminuição do fluxo sangüíneo causa alterações no "status" do metabolismo teratogênico, ocorrem alterações na forma do casco (dismorfose) (THOMASSIAN, A. et al., 2000).

O autor THOMASSIAN, A. et al., 2000 classificou a laminite crônica em várias categorias dependendo dos sintomas motores, da dor e da probabilidade de infecção podal.

Grau I: O animal possui dor, porém não demonstra dificuldade de locomoção;

Grau II: A diminuição da dor, porém com dificuldade de locomoção;

Grau III: O animal apresenta dor e dificuldade de locomoção, porém sem sinal de infecção podal;

Grau IV: O animal possui dificuldade de locomoção e presença de infecção podal, porém sem sinais de dor;

Grau V: O animal sente dor, possui infecção podal, comprometimento na locomoção e mantém-se em decúbito lateral prolongado.

Por conta do animal estar deitado por muito tempo, é possível notar-se escaras de decúbito sobre as tuberosidades ilíacas e olecranianas, também pode apresentar hipertrofia da musculatura dos músculos oblíquo abdominal devido o seu esforço de manter o eixo de gravidade do seu corpo (THOMASSIAN, A. et al., 2000).

2.1.7 Diagnóstico

2.1.7.1 Clinico

O diagnóstico clínico se trata da avaliação clínica do animal, testes de sensibilidade, avaliação de locomoção, interpretação da severidade e a duração dos casos de claudicação.

O sistema de classificação de Obel (1948) é normalmente usado para definir a gravidade da claudicação:

Grau I: Quando o cavalo está em repouso, ele levanta os membros torácicos alternadamente de maneira contínua em intervalos de poucos segundos. Nesse grau a manqueira não é perceptível, é possível observar que quando o animal está se movimentando ele retira rapidamente o membro assim que o apoia no solo.

Grau II: Nesta fase o animal ainda consegue se movimentar voluntariamente, porém apresenta um encurtamento mais visível da fase de apoio do passo – marcha, característico da laminite, mas ele se move livremente. O animal ainda pode erguer um dos membros torácicos como uma "mão de amigo" nessa fase.

Grau III: Nessa fase o animal tenta evitar ao máximo iniciar a marcha, ficando até mesmo irritado a qualquer tentativa de erguer qualquer membro.

Grau IV: Nessa fase o cavalo só começa a locomoção quando forçado e ao ser forçado com relutância ele pode projetar os membros torácicos para cima e para frente, apoiando-se apenas nos

seus membros pélvicos por um curto período, podendo causar alguns acidentes sérios com quem estiver segurando a guia do animal.

Segundo o autor THOMASSIAN, A. et al., 2000, além dos graus citados pelo OBEL, 1948, ainda existe mais uma que seria a fase onde o animal fica em estado de decúbito lateral por um longo período de tempo ou até mesmo durante um dia inteiro fazendo com que agrave o quadro clínico.

Outra opção para determinar a ocorrência de laminite é o teste de pressão do casco (teste de sensibilidade do casco), considerando a ocorrência de laminite quando o animal apresentou duas respostas positivas ao teste de pressão na mesma unha. A pressão é utilizada para detectar a dor de baixo grau (SOUSA, R. DOS S. et al 2020).

2.1.7.2 Radiografia

Enquanto a laminite aguda é diagnosticada principalmente com base nos sinais clínicos, a laminite crônica pode ser diagnosticada muito bem por meio de imagens radiográficas. Radiografias de todos os estojos córneos devem ser realizados mesmo em casos de laminite aguda, a fim de se ter uma referência para exames subsequentes, e estes devem ser repetidos a cada 3 a 4 dias no período inicial (van Eps, 2010).

As radiografias não apenas ajudam a fazer um diagnóstico, mas também são úteis na determinação da evolução da condição ou dos resultados do tratamento. A projeção radiográfica lateromedial provavelmente tenha maior valor diagnóstico. No entanto, é sempre aconselhável fazer as projeções radiográficas dorsopalmar/dorsoplantar e oblíqua dorsopalmar/plantar, para diagnosticar a rotação mediolateral e verificar a integridade da extremidade da falange distal (OLIVEIRA, 2019).

2.1.7.3 Venografia

A venografia (angiografia venosa retrógrada) revela déficits na vasculatura do estojo córneo equino em um animal em estação. O fato de as veias digitais equinas serem sem valvas permite o preenchimento retrógrado quase completo com material de contraste radiopaco (OLIVEIRA, 2019).

O equino deve ser sedado e o bloqueio do nervo sesamóide abaxial deve ser realizado no membro selecionado para dilatar os vasos. Uma bandagem elástica deve ser firmemente enrolada ao redor do boleto em uma direção próximo-distal para dilatar ainda mais as veias digitais, eliminar a influência da pressão sanguínea e reduzir o fluxo sanguíneo venoso (OLIVEIRA, 2019).

Posteriormente, um scalp é utilizado para punção da veia digital lateral/medial palmar/plantar. Na maioria dos equinos, cerca de 20-25 ml de material de contraste radiopaco pode ser injetado (OLIVEIRA, 2019).

Radiografias digitais devem ser feitas imediatamente após a injeção para evitar a difusão do material de contraste da vasculatura digital para os tecidos adjacentes (OLIVEIRA, 2019).

2.1.7.4 Termografia

A termografia é a representação pictórica das temperaturas da superfície de um objeto. Esta técnica de diagnóstico não invasivo é constantemente utilizada para detectar afecções musculoesqueléticas que transmitem suas alterações térmicas para os tecidos superficiais (BASILE, 2012).

Por se tratar de um método de alta sensibilidade, a termografia permite acompanhar de forma detalhada a evolução de quadros clínicos ortopédicos, porém exige doutrinamento na execução das avaliações e análises das temperaturas (BASILE, 2012).

Dado que os termogramas fornecem informações sobre as isotermas superficiais de um corpo, mudanças na temperatura ambiente provocam alterações nestas superfícies que necessitam ser quantificadas e neutralizadas, de forma a se obter um perfil termométrico adequado das variações causadas somente pelo organismo em questão (BASILE, 2012).

Caso tais correções não sejam realizadas, as avaliações seriadas no tempo devem ser realizadas em ambiente com temperatura controlada, o que dificulta a execução do exame com animais, especialmente os de grande porte(BASILE, 2012).

2.1.8 Tratamento

O tratamento deve ser feito de forma emergencial, pois as medidas devem ser tomadas de forma a diminuir o afundamento da falange e considerando a intensidade da dor que o animal está sentindo.

Uma das estratégias comumente utilizadas, é o uso de anti-inflamatório não esteroidais, principalmente o Flunixin Meglumine que tem uma ação anti endotoxêmica e com preço mais acessível. Concomitantemente com o Flunixin, indica-se como aliado a aplicação intravenosa de dimetil sulfóxido diluído em NaCl 0,9% (STASHAK, 2006).

Segundo a leitura do autor THOMASSIAN, A. et al., 2000, existe um outro método que não é tão utilizado atualmente que seria o método de sangria.

> "Embora pouco utilizada na atualidade, durante o período hiperagudo, em que os fenômenos de hipertensão estão exacerbados, a venopunção com sangria, de cerca de 3 a 5 litros pode resultar em hipovolemia relativa, reduzindo a hipertensão sistêmica e, consequentemente, dos vasos digitais, aliviando o quadro clínico".

Durante a laminite, tem sido demonstrada a ocorrência de microtrombos na circulação laminar de equinos. Diante disso, o ácido acetilsalicílico pode ser utilizado para prevenção dos microtrombos ou como agente trombolítico. Ele inibe irreversivelmente a ciclooxigenase plaquetária e, por conseguinte, a produção de tromboxana, o que diminui a agregação plaquetária e a vasoconstrição (EADES et al., 2002). O uso de vasodilatadores também é indicado, a isoxsurine e a pentoxifilina são opções de tratamento frequentemente utilizadas (CARVALHO, 2019).

A pentoxifilina tem propriedades que melhoram a flexibilidade e a deformabilidade dos eritrócitos, alterando a viscosidade do sangue, melhorando a circulação e distribuição de oxigênio (MACIEL, 2018 apud PERRI et al., 1978), sendo um ótimo complemento para a laminite.

Pode ser utilizado medicamentos hipertensores para a redução da pressão arterial, alguns dos mais comuns são cloridrato de acepromazina, cloridrato de fenoxibenzamina, isoxsuprina e furosemida sendo utilizado apenas na fase crônica da laminite (THOMASSIAN, A. et al., 2000).

Apesar dos anti-histamínicos não serem muito eficazes por conta de atuarem sobre os receptores alfas podais, não possuindo uma eficácia sobre a produção da histamina, ainda podem apresentar efeitos terapêuticos satisfatórios em tratamento preventivos em éguas que tiveram partos distócico ou retenção placentária, sendo utilizado do promazina (THOMASSIAN, A. et al., 2000).

Já em relação ao tratamento com terapias de suporte, pode-se citar a utilização de crioterapia, palmilhas de suporte, o ferrageamento com ferraduras com apoio a ranilha, gessamento do pé (THOMASSIAN, A. et al., 2000). Como terapia complementar a estes, pode-se utilizar acupuntura, quiropraxia e fisioterapia.

A acupuntura pode auxiliar na redução da inflamação, alívio da dor e promover uma melhor na circulação sanguínea e linfática, auxiliando na recuperação dos tecidos (FREITAS, 2020). Já a quiropraxia, pode ser uma opção complementar para laminite crônica, pois ajuda a melhorar a circulação sanguínea, reduz a inflamação e promove a liberação de endorfina. Pode ajudar a equilibrar o sistema nervoso central do animal, melhorando seu estado emocional e reduzindo o estresse. É necessário avaliar cuidadosamente cada caso de forma individual, pois nem todos podem ser tratados com quiropraxia, principalmente em casos extremamente graves (SILVA, 2021).

2.2 Material e Métodos

2.2.1 História clínica

O animal a que se refere este artigo é um equino fêmea, da raça crioula, com 6 anos de idade, pesando aproximadamente 450 kg e de pelagem colorada. No primeiro relato do proprietário, o animal encontrava-se no Centro de Treinamento (CT) em maio de 2023, sendo informado pelo treinador que o animal sofreu uma queda durante os exercícios e foi administrado anti-inflamatório, com doses não informadas. Após, o animal apresentou um quadro de diarreia profusa e fétida por 3 dias, sendo constatado que a alimentação continha aveia verde cortada, em um período chuvoso, onde supõe-se a presença de fungos. O equino foi medicado com o antibiótico à base de sulfadoxina e trimetropim, além de anti-inflamatório Flunixim Meglumine, protetor gástrico Omeprazol e Lactobacilos como probiótico.

No mesmo dia a veterinária do haras foi acionada devido ao episódio de dor abdominal moderada e acúmulo de gás, permanecendo mais tempo em decúbito, sendo medicada com Sedacol (150ml), utilizado para debelação de síndromes congestivas do aparelho gastrointestinal, além de Leite de Magnésia (0,25ml/kg) e Flunixim Meglumine (1,1mg/kg). Não apresentando melhora do quadro, foi encaminhada ao Hospital Veterinário da Universidade Federal de Pelotas, onde fez-se a sondagem nasogástrica e retirada de conteúdo estomacal parado. Durante a internação, não apresentou diarréia e alterações clínicas. Retornou ao centro de treinamento após 2 dias, com a indicação de reintroduzir a ração de forma lenta e administração de pré e probiótico.

Aproximadamente uma semana após o animal retornar ao CT, foi diagnosticada a presença de laminite nos membros anteriores e foram administrados Acepromazina, Fenilbutazona e Previcox. Após 10 dias, a égua foi encaminhada ao Haras Estrela do Sul, apresentando novamente diarréia profusa e fétida, flebite bilateral, desidratação e a laminite citada anteriormente. Fez-se exame de raio x.

Na ausculta do trato intestinal observou-se acúmulo de gás. Fez-se tratamento com antibiótico a base de Sulfadoxina e Trimetropin (15mg/kg), Gentamicina (6.6mg/kg), anti inflamatórios não esteroidais: Flunixin Meglumine (1.1mg/kg) e Firocoxib (0.1mg/kg). Utilizou-se também Sedacol (150ml), Ácido acetilsalicílico (25mg/kg), Isoxsuprine (1.2mg/kg) (maleabilidade das hemácias), Carvão Ativado, Pré e probiótico, Omeprazol (1.5mg/kg) e Ripercol-L(oral), sendo o último com doses indicadas para o aumento da imunidade. A hidratação foi realizada com Ringer Lactato, Cloreto de Sódio e Soro polivitamínico. Como terapia complementar, utilizou-se

acupuntura, crioterapia nos membros anteriores 2 vezes ao dia e alimentação com feno e uso de ferraduras especiais (Figura 6).

Figura 6. Ferraduras ortopédicas.

Fonte: GOES, Alinne, Haras Estrela do Sul, Aceguá RS, 2023.

Após uma semana, observou-se fezes pastosas e a hidratação venosa diária foi suspensa. Conforme o passar dos dias, o animal começou a manter-se em posição quadrupedal e a ter fezes voltando a formar síbalas, a avaliação clínica mostrou-se satisfatória. Suspendeu-se o uso de Flunixin Meglumine, Cartão Ativado e gelo. Foram feitas novas radiografias ao decorrer do tempo para avaliação da integridade da falange e evolução do caso.

O equino continuou fazendo ferrageamento a cada 35-40 dias com ferraduras para apoio a ranilha (Figura 7).

Figura 7. Cascos do equino com ferradura de apoio a ranilha A) Vista palmar B) Vista dorsal.

Fonte: VAZ, Nicolle. Haras Estrela do Sul, Aceguá RS, 2024

Após a finalização do tratamento, foi feita uma nova avaliação clínica do animal, observando os parâmetros vitais, como frequência cardíaca, frequência respiratória, ausculta do trato gastrointestinal, coloração das mucosas, tempo de preenchimento capilar (Figura 8).

Figura 8. Avaliação das mucosas

Fonte: STRICKLER, Davi, Haras Estrela do Sul, Aceguá RS, 2024.

Já em relação ao sistema locomotor foi feita a avaliação de forma disto-proximal (casco, quartela, boleto e canela) e o pinçamento dos cascos (Figura 9) para verificar a sensibilidade.

Figura 9. Pinçamento dos cascos



Fonte: VAZ, Nicolle, Haras Estrela do Sul, Aceguá RS, 2024.

2.2.2 Radiografias realizadas

O primeiro exame de raio-x (figura 10) foi realizado no dia 29/05/2023, onde demonstra a rotação da 3ª falange em vista lateromedial.

Figura 10. Raio x membro torácico distal do equino

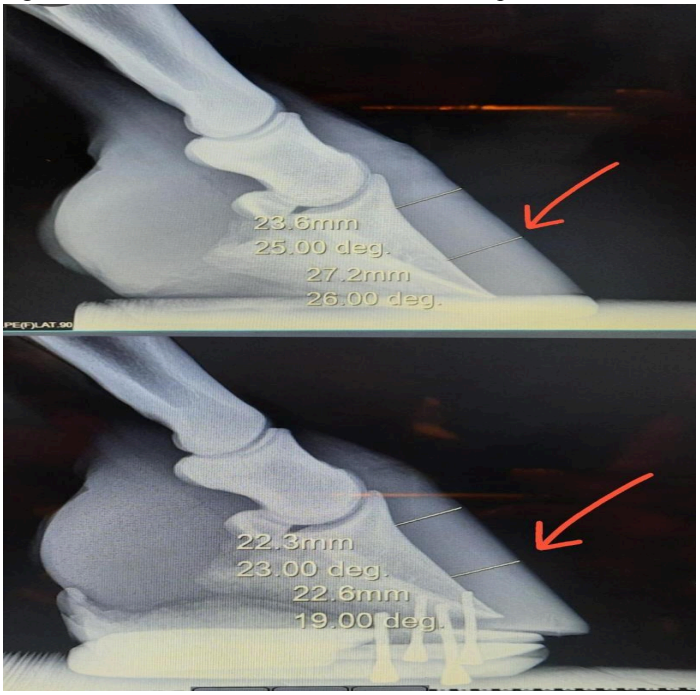

Fonte: GOES, Alinne, Haras Estrela do Sul, Aceguá RS, 2023.

Tanto a imagem do dia 12/07/2023 (Figura 11) quanto a do dia 27/09/2023 (Figura 12), demonstram a recuperação lenta do processo de rotação da 3ª falange.

Figura 11. Recuperação da 3ª falange.

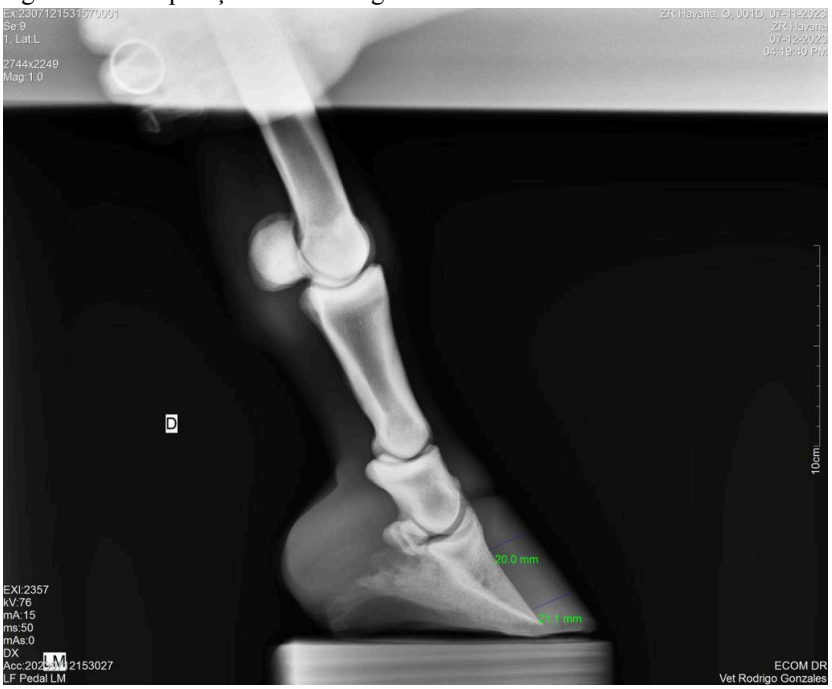

Fonte: GOES, Alinne, Haras Estrela do Sul, Aceguá RS, 2023.

Figura 12. Recuperação da 3ª falange.

Fonte: GOES, Alinne, Haras Estrela do Sul, Aceguá RS, 2023.

Na figura 13, do dia 16/01/2024, há a imagem radiográfica lateromedial de acompanhamento para casqueamento de tratamento da rotação da 3ª falange.

Figura 13. Imagem radiográfica lateromedial.

Fonte: GOES, Alinne, Haras Estrela do Sul, Aceguá, RS, 2023.

2.3 Resultados e Discussão

No histórico do animal, há relatos de diarréia contínuas, Cohen, 1996 dispõe de estudos e revisões que demonstram a ocorrência de laminite variando entre 2% e 4% em doenças intestinais e cerca 11% em casos de diarreia aguda. Além disso, há também estudos em que 12% dos cavalos com diarreia desenvolveram laminite e 28% dos cavalos com duodenite e jejunite proximal foram diagnosticados com a doença (KULLMANN et al., 2014).

Para Pollitt 1999, devido à origem multifatorial e quase sempre secundária a outras afecções, um exemplo claro de causa de laminite é a síndrome cólica, onde observa-se intensa produção de ácido lático no ceco e cólon maior, o qual reduz o pH intestinal, promove a morte de bactérias, em especial Gram negativas, e aumenta a permeabilidade da mucosa. Com isso, a inevitável absorção de padrões moleculares associados a patógenos (PMAPs) e outros metabólitos bacterianos, subsequentemente representam um potencial perigo para o estrato lamelar.

Segundo Silva (2023), a fenilbutazona é um dos fármacos mais indicados, entretanto há um maior potencial ulcerativo dada a não seletividade no bloqueio das enzimas COX 1 (constituinte) e COX2 (inflamatória). Com intuito de evitar danos na mucosa gástrica induzida pelo uso de AINES, os bloqueadores da bomba de prótons, principalmente o omeprazol são prescritos simultaneamente, pois suprimem a produção de ácido pelas células parietais do estômago.

Para a melhora do fluxo sanguíneo digital os fármacos mais comumente utilizados são acepromazina (0,03 a 0,06 mg/kg) e isoxsuprine (1.2mg/kg), com isso, pode-se dizer que o tratamento efetuado está em concordância com EADES (2002).

Já a crioterapia tem sido sugerida como uma importante ação preventiva durante a fase aguda da laminite (MIKAIL, 2006). Os membros afetados devem ser colocados em solução de água e gelo, por 24 horas ou mais ininterruptamente. O efeito hipometabólico causado pela crioterapia pode ser um importante mecanismo para limitar a gravidade das lesões, pois a taxa metabólica e de consumo de oxigênio são inversamente proporcionais à temperatura. As lesões celulares resultantes do período de isquemia diminuem conforme a menor necessidade em oxigênio, glicose e outros metabólitos dos tecidos sujeitos à crioterapia (Pollitt 2007, apud Ferreira 2008). A acupuntura pode auxiliar na redução da inflamação, alívio da dor e promover uma melhor na circulação sanguínea e linfática, auxiliando na recuperação dos tecidos (FREITAS, 2020), sendo um bom tratamento de suporte associados a outras terapêuticas.

Com exceção da crioterapia, que conforme citada por Mikail (2006), é sugerida na fase aguda de laminite e deve ser feita por no mínimo 24 horas ininterruptas, a terapia efetuada está em conformidade com a literatura, trazendo bons resultados. O equino encontra-se hígido, com dietas de volumosos e ferrageamento periódico, estando apta para entrar em reprodução

3 CONCLUSÃO

Sabe-se que mecanismos isquêmicos, metabólicos e inflamatórios estão ligados ao desenvolvimento das lesões, porém a falta de conhecimento total em relação a fisiopatologia da laminite e seus eventos complexos, faz com que os tratamentos sejam realizados da forma que parecer mais certo, pois apesar de haver diversos tratamentos propostos, alguns ainda não são comprovadamente eficazes.

REFERÊNCIAS

BASILE, R. C. **Metodologia de avaliação e análise de termografia em equinos.** Jaboticabal, 2012 xiii, 102 f.: il. ; 28 cm

BUSCH, L. **Atualidades no tratamento da laminite em equinos. Botucatu:** UNESP, 2009. 17p. Trabalho de conclusão de curso de graduação, Faculdade de Medicina Veterinária e Zootecnia, Universidade Estadual Paulista "Júlio de Mesquita Filho", 2009.

CARVALHO, B. V. Tratamento para laminite equina: uma revisão sistemática. Tese (Monografia)– Universidade Federal Rural da Amazônia, Belém. 28 p. 2019.

COHEN, N.D.; WOODS, A.M. Characteristics and risk factors for failure of horses with acute diarrhea to survive: 122 cases (1990-1996). Journal of the American Veterinary Medical Association, v.214, p.382-390, 1999.

COTA, L. O.; FALEIROS, R.R. Laminite **relacionada a sepse- Revisão de literatura**. Revista Brasileira de Medicina Veterinária Equina Ano 2021, https://www.researchgate.net/publication/354918710_LAMINITE_RELACIONADA_A_SEPSE_REVISAO_DE_LITERATURA

CRUZ, Antonio M.; **Veterinary Clinics of North America Equine Pratice Performance Horse Lameness and Orthopedics**; vol. 24; number 1; 2008

EADES, S.C. A review of the Pathophysiologic and Treatment of Actue Laminitis: Phatophysiologic and Therapeutic Implications of the Endothelin-1. 2002. Disponível em http://www.ivis.org/proceeding/AAEP/2002/910102000353.pdf

FEITOSA, Francisco Leydson F. **Semiologia Veterinária - A Arte do Diagnóstico**. - 4. ed.- [Reimpr.]. - Rio de Janeiro : Roca, 2023.

FREITAS, L. **Resposta térmica e comportamental de equinos submetidos a exercícios funcionais e acupuntura**. Tese (Dissertação) – Mestrado em Zootecnia, São Cristóvão. 60 p. 2020

GEOR, R. J.; HARRIS, P. A. Laminitis. In: GEOR, R. J.; HARRIS, P. A.; COENEN, M. (Ed.). **Equine Applied and Clinical Nutrition.** Filadélfia: Saunders Elsevier, 2013, p. 469-486.

HUNT, R.J. A retrospective evaluation of laminitis in horses. Equine Veterinary Journal, v.25, p.61-64, 1993.

JOHNSON, P.J.; WIEDMEYER, C.E.; LACARRUBBA, A. et al. Laminitis and the equine metabolic syndrome. Vet. Clin. Equine, v.26, p.239-255, 2010. Disponível em: https://www.vetequine.theclinics.com/article/S0749-0739(10)00039-8/abstract#%20

KULLMANN, A. et al. Prophylactic digital cryotherapy is associated with decreased incidence of laminitis in horses diagnosed with colitis. Equine Veterinary Journal, [s. l.], v. 46, n. 5, p. 554–559, 2014. Disponível em: https://doi.org/10.1111/evj.12156

LEISE, B. **The role of neutrophils in equine laminitis.** Cell and Tissue Research, v. 371, n. 3, p. 541-550, 2018.

LUZ, G. B., Barbosa, A. A., Freitas, K. C., Silveira, R., Vieira, L. V., Pizzi, G. L. B. L., ... & Martins, C. F. (2021). **Laminite em equinos: revisão.** Brazilian Journal of Development, 7(3), 32635-32652.

LIPPI, B. M. **PODODERMATITE ASSÉPTICA DIFUSA OU LAMINITE EM EQUINOS (Equus caballus)**. Monografia, São Paulo, SP, 2008

MIKAIL, S.; PEDRO, C. R.. **Fisioterapia Veterinária**. Editora Manole, Barueri-SP, 2006.

NICOLETTI, J. L.; THOMASSIAN, A.; HUSSNI, C. A.; et al. **Patofisiologia e tratamento da pododermatite asséptica difusa nos equinos –(Laminite eqüina).** Revista de Educação Continuada em Medicina Veterinária e Zootecnia do CRMV-SP, v. 3, n. 2, p. 16-29, 2000.

OBEL, N. **Studies on the histopathology of acute laminitis**. Uppsala, Sweden: Almquist and Wiksells Boktryckteri AK. 95p, 1948.

OLIVEIRA, A. P. L. **Células tronco mesenquimais autólogas infundidas por perfusão regional venosa na terapia da laminite crônica em equinos**. 30 abril 2019. Disponível em: https://repositorio.ufmg.br/bitstream/1843/30540/1/Tese%20Doutordo%20Alvaro%20Oliveira%201007.pdf. Acesso em: 20 de mai. 2024.

POLLITT, C. C. **Equine laminitis.** Clinical Techniques in Equine Practice, v. 3, p. 34-44, 2004

POLLITT, C. C. **Equine Laminitis: A Revised Pathophysiology.** Proceedings of the Annual Convention of the AAEP. Anais.1999. v. 45, p. 188-192.

RODRIGUES, A. et al. Utilização de adesivo de secagem rápida, como ferradura, no tratamento de laminite crônica. Anais do Salão Internacional de Ensino, Pesquisa e Extensão, v. 10, n. 2, 3 mar. 2020.

SADIQ, M. B. et al. Dairy Farmers' **Perceptions of and Actions in Relation to Lameness Management. Animals**, v. 9, n. 5, p. 270, 1 maio 2019. Disponível em: https://www.ncbi.nlm.nih.gov/pmc/articles/PMC6562916/. Acesso em: 09 mai. 2024

SILVA, M. A. **Uso de protetor gástrico associado a anti-inflamatórios não esteroidais em potros e equinos adultos.** Dissertação, Universidade federal de Pelotas, 2023.

SILVA, O. **Uso da acupuntura em equinos atletas**. Tese (Monografia) - Centro Universitário AGES, Paripiranga. 61 p. 2021.

SOUSA, R. DOS S. et al. **Characterization of Oligofructose-Induced Acute Rumen Lactic Acidosis and the Appearance of Laminitis in Zebu Cattle**. Animals, v. 10, n. 3, p. 429, 4 mar. 2020. Disponível em: https://www.ncbi.nlm.nih.gov/pmc/articles/PMC7143802/. Acesso em: 09 mai. 2024

STASHAK, T. S. **Claudicação em equinos segundo Adams.** 2. ed. São Paulo: Roca, p. 378- 383, 2006.

THOMASSIAN, A. et al. **Patofisiologia e tratamento da pododermatite asséptica difusa nos eqüinos - (Laminite eqüina).** Revista de Educação Continuada em Medicina Veterinária e Zootecnia do CRMV-SP, v. 3, n. 2, p. 16–29, 1 jul. 2000.